

## Hidrosefali ile birlikte seyreden bilateral konjenital perisilviyan sendrom

### *Congenital bilateral perisylvian syndrome with hydrocephalus*

Salih Hattapoğlu<sup>1</sup>, Cihad Hamidi<sup>2</sup>, Cemil Göya<sup>2</sup>, Mehmet Guli Çetinçakmak<sup>2</sup>, Memik Teke<sup>2</sup>

#### ÖZET

Konjenital bilateral sylvian sendrom (KBPS) mental retardasyon, epilepsi, konuşma bozukluğu, psödobulbar palsi gibi bulgularla kendini gösteren, genetik ve genetik dışı nedenlerle ortaya çıkan konjenital bir hastalıktır. Klinik bulgularla birlikte, MR görüntüleme ile karakteristik bulguların (polimikrogiri gibi) ortaya konması, tanı konulmasında katkı sağlamaktadır. Yazımızda hidrosefali bulgusu bulunan KBPS tanısı konulan 18 aylık kız çocuğu olgusunu sunmayı amaçladık.

**Anahtar kelimeler:** Epilepsi, konjenital perisylvian sendrom, polimikrogri, hidrosefali, psödobulbar palsi

#### ABSTRACT

Congenital bilateral perisylvian syndrome (CBPS), which is seen by indications of mental retardasyon, epilepsi, speech disorder and pseudobulbar palsy, is a disease which comes up with genetic and non-genetic reasons. Revealing characteristic indications (like polymicrogyria) with MR imaging and clinic indications contributes making diagnosis. In present paper, we aimed to present 18 month girl case report who diagnosed as CBPS with hydrocephali indication. *J Clin Exp Invest* 2012; 3(4): 552-554

**Key words:** Epilepsy, congenital bilateral perisylvian syndrome, polymicrogyria, hydrocephalus, pseudobulbar palsy

#### GİRİŞ

Konjenital bilateral sylvian sendrom ilk defa 1992 yılında Shevell ve ark. Tarafından tanımlanmıştır.<sup>1</sup> KBPS mental retardasyon, epilepsi, konuşma bozukluğu, psödobulbar palsi gibi bulgularla kendini gösterir ve manyetik rezonans görüntüleme (MRG) ile beyinde bilateral perisilviyan bölgede nöronal migrasyon bozukluğuyla karakterizedir.<sup>2,3</sup> Konuşma bozukluğu, mental retardasyon ve epilepsi ön tanıları ile kliniğimizde MRG incelemesi yapılan, aynı zamanda hidrosefali ile seyreden, klinik ve radyolojik bulgularla KBPS tanısı konulan olgumuzu sunmayı amaçladık.

#### OLGU

18 aylık kız çocuğu konuşma bozukluğu, mental retardasyon ve epilepsi tanılarıyla çocuk nörolojisi kliniğine başvurdu.

Olgumuz konuşma bozukluğu, mental retardasyon ve epilepsi öntanıları ile beyin MR görüntülenmesi için kliniğimize yönlendirildi. 3 tesla MR cihazı (Achieva, Philips Medikal sistemleri) ile çekim

yapıldı. Aksiyel T2W-TSE, T2W-FLAIR, T1W-FFE, koronal T2W-TSE, sagittal T1W-FFE kesit ve sekanslarla görüntüler elde edildi.

Aksiyel T2 ağırlıklı görüntülerde, bilateral sylvian fissürün derinliğinin artmış olup (Resim 1) vertekse doğru vertikal seyir gösterdiği (Resim 3), polimikrogri ile uyumlu küçük gyrus görünümüleri (Resim 1,2), perisylvian alandaki kortekste ve bilateral frontal bölgede gyrusların sayısında artış izlendi (Resim 1,2). Ayrıca aksiyel ve koronal T2 ağırlıklı görüntülerde aynı düzeylerde yer yer kortikal kalınlaşmalar seçildi (Resim 1,2,3). Lateral ventriküllerin dilate olduğu izlendi (Resim 2,3).

Ayrıca her iki serebral hemisferde bilateral frontal-paryetal subkortikal ve periventriküler beyaz cevherde T2A görüntülerde hiperintens sinyal değişiklikleri saptandı (Resim 1,2). Beyaz cevheri tutan sinyal değişiklikleri, epilepsi öntanlı hastada metabolik hastalık açısından şüphe uyandırdı. Ayırıcı tanıya yönelik single voksel MR spektroskopisi tetkiki, tarafımızdan önerildi. 3 tesla MR cihazı (Achieva, Philips Medikal sistemleri) ile çekimi yapılan MR spektroskopisi tetkikinde, sol paryetal periventrikü-

<sup>1</sup> Diyarbakır Eğitim ve Araştırma Hastanesi Radyoloji Kliniği, Diyarbakır, Türkiye

<sup>2</sup> Dicle Üniversitesi Tıp Fakültesi Radyoloji Anabilim Dalı, Diyarbakır, Türkiye

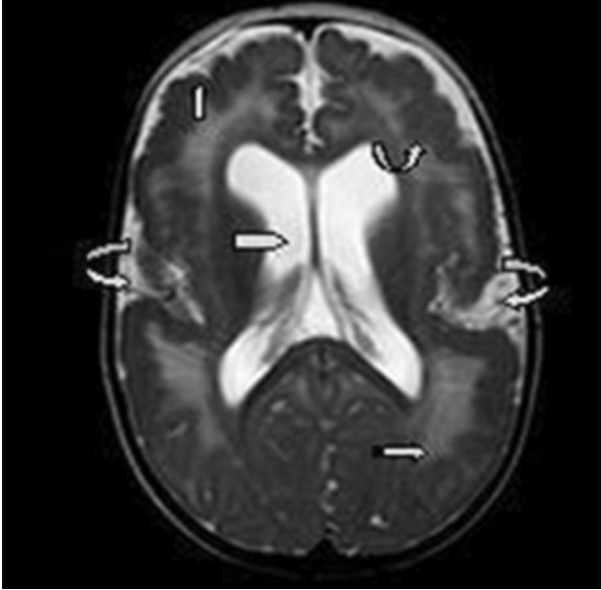
**Correspondence:** Cihad Hamidi,

Dicle Üniversitesi Tıp Fakültesi, Radyoloji Anabilim Dalı, Diyarbakır, Türkiye Email: cihad5@hotmail.com

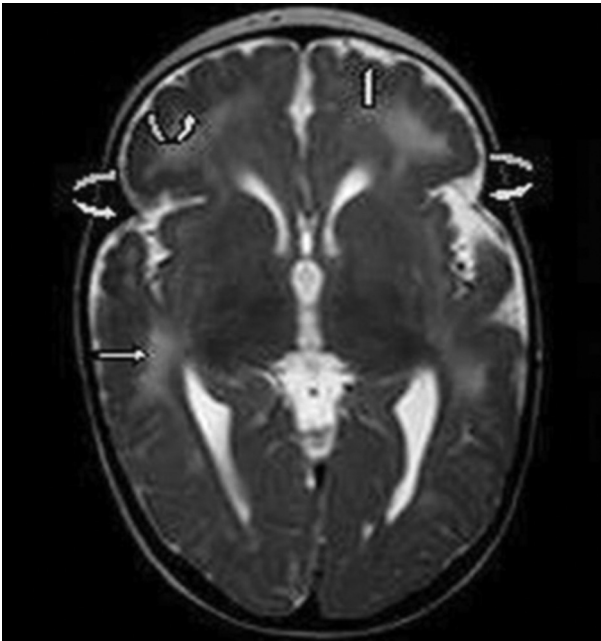
Received: 11.09.2012, Accepted: 28.09.2012

Copyright © JCEI / Journal of Clinical and Experimental Investigations 2012, All rights reserved

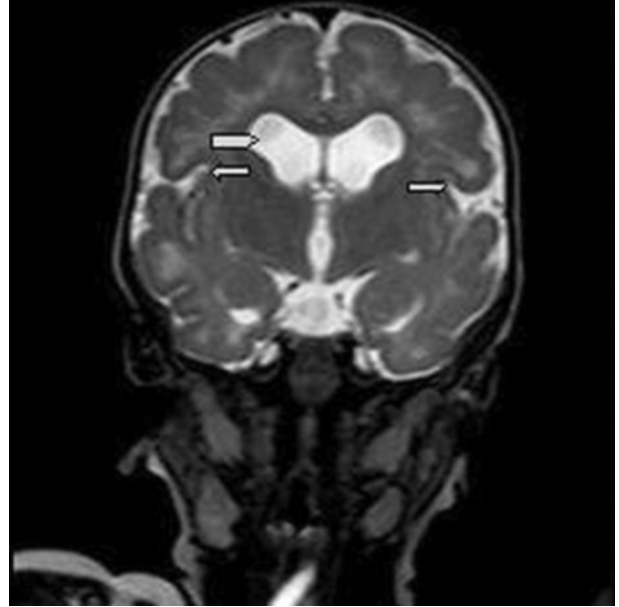
ler beyaz cevhere yerleştirilen 144 ms süreli single voksel spektroskopide kolin pikinde ılımlı artış seçildi (NAA/Cr:1.82, Cho/Cr:1.45, NAA/Cho:1.25) (Resim 4). Bu bulgularla beyaz cevher hiperintensitesinin öncelikle gliozis ile uyumlu olduğu düşünüldü.



**Resim 1.** T2 ağırlıklı aksiyel MR görüntüsü: Sağa ve sola bükülü ok= genişlemiş silviyan fissür; Yukarı bükülü ok = kortekste kalınlaşma; Kesintili ok=gliozise bağlı hiperintensiteler; Beşgen ok=hidrosefali; Yukarı ok=polimikrogri



**Resim 2.** T2 ağırlıklı aksiyel MR görüntüsü: Sağa ve sola bükülü ok= genişlemiş silviyan fissür; Yukarı bükülü ok = kortekste kalınlaşma; Kesintili ok=gliozise bağlı hiperintensiteler; Yukarı ok=polimikrogri



**Resim 3.** T2 ağırlıklı koronal MR görüntüsü: Sağ ok,sol ok= silviyan fissürün vertekse doğru vertikal seyri; Beşgen ok=hidrosefali

Olgumuzda, mental retardasyon, konuşma bozukluğu, epilepsi kliniği mevcut olup, beyin MRG incelemede de bilateral perisilviyan bölgede polimikrogri saptanması nedeniyle "Bilateral Konjenital Perisilviyan Sendromu" tanısı konuldu. Konjenital perisilviyan sendromu hidrosefali ile birlikteliği literatürde nadir olup klinik ve görüntüleme bulguları ile sunmayı amaçladık.

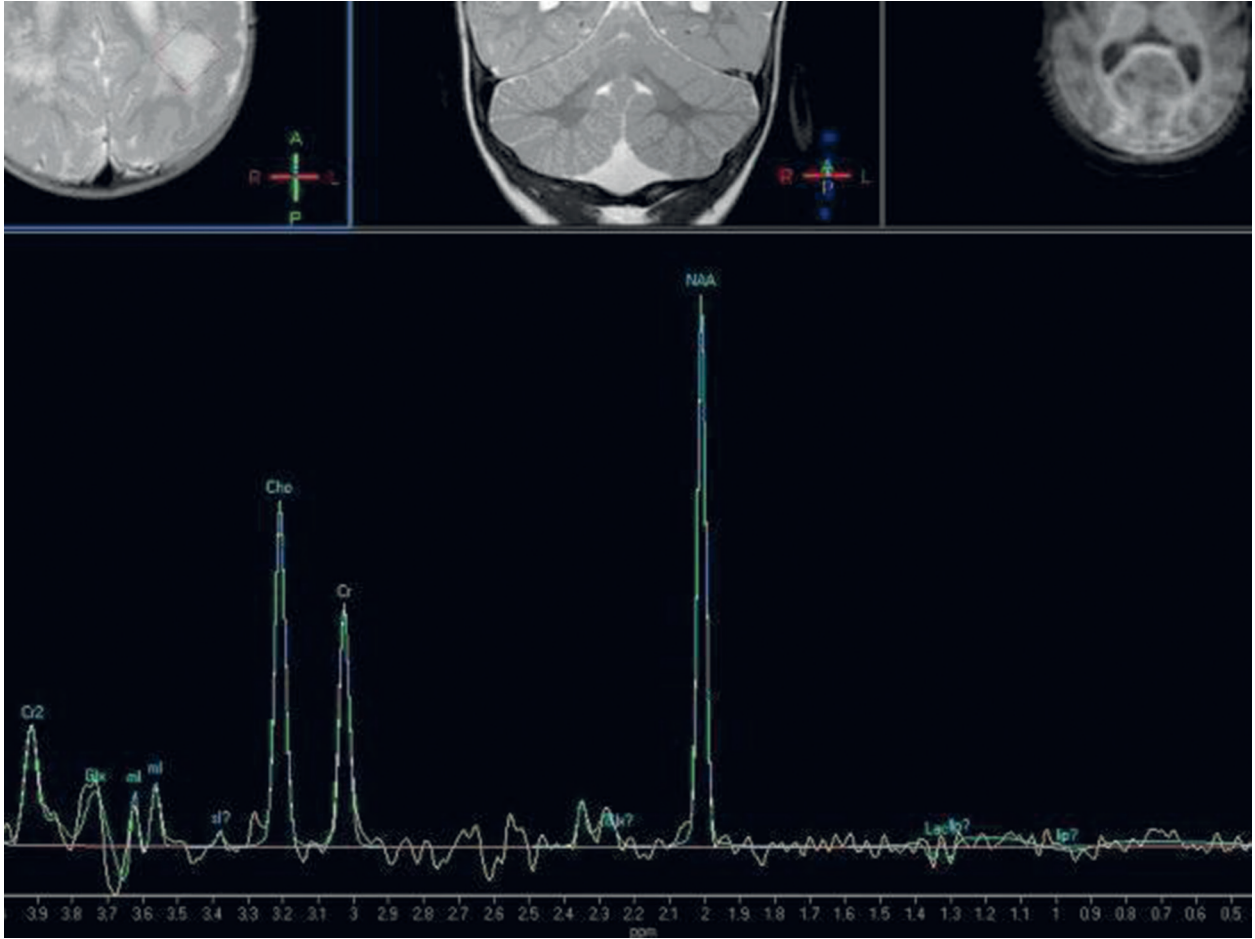
## TARTIŞMA

Polimikrogri, histolojik olarak çok sayıda küçük kortikal kıvrımlar ve düzensiz kortikal laminasyonlarla karakterize, kortikal gelişimin en yaygın malformasyonlarının biridir.<sup>4</sup>

Polimikrogri MR görüntülemesinde genellikle 3 karakteristik bulguyu ortaya koymaktadır. Çok sayıda anormal giral desen, artmış kortikal kalınlık ve korteks-beyaz cevher bileşkesinde düzensizlik.

Polimikrogri'nin en yaygın yerleşim yeri silviyan fissür çevresi, özellikle posterior kesimdir.<sup>5</sup> Polimikrogri'nin X'e bağlı geçiş gösterdiği gibi, genetik olmayan (plesental perfüzyon bozukluğu ve konjenital enfeksiyon gibi) sebeplerden de kaynaklandığı bildirilmiştir.<sup>6</sup>

Polimikrogri, bilateral perisilviyan yerleşimli olduğunda, "orofarengial disfonksiyon ve disartri" ile karakterize psödobulbar palsy, epilepsi, mental retardasyon gibi klinik bulgular ile ortaya çıktığında KBPS olarak adlandırılır.<sup>3,7</sup>



**Resim 4.** MR spektroskopisi görüntüsü: Kolin (Cho) pikinde ılımlı artış

Bizim olgumuzda 18 aylık kız çocuđu konuşma bozukluđu, mental retardasyon ve epilepsi şikayetleri ile başvurdu. MR görüntülemesinde her iki sylvian fissürün derinliđinin artmış olduđu ve vertekse dođru vertikal seyir gösterdiđi görüldü. Perisilviyan alandaki kortekste ve bilateral frontal bölgede polimikrogiri hali, kortekste kalınlaşmalar izlendi. Ayrıca her iki lateral ventrikülde dilatasyon ve bilateral serebral beyaz cevherde periventriküler gliozis alanları görüldü. Mental retardasyon, konuşma bozukluđu, epilepsi kliniđi ve beyin MRG inceleme bulguları ile "Bilateral Konjenital Perisilviyan Sendromu" tanısı konuldu.

Sonuç olarak epilepsi, mental retardasyon gibi bulguları olan hastalarda MR görüntüleme yol gösterici olup, yüksek anatomik ve patolojik detay elde etme, MR spektroskopisi gibi uygulamalarla ayırıcı tanıya gitme gibi özellikleri sayesinde, tanı konulmasında çok önemli katkılar sunmaktadır.

## KAYNAKLAR

1. Naidich T.P., Kang E., Fatterpekar G.M. et al. The insula: anatomic study and MR imaging display at 1.5 T. *Am J Neuroradiol* 2004;25 (2):222-32.
2. Gropman AL, Barkovich AJ, Vezina LG, Conry JA, Dubovsky EC, Packer RJ. Pediatric congenital bilateral perisylvian syndrome: clinical and MRI features in 12 patients. *Neuropediatrics* 1997; 28(1): 198-203.
3. Kuzniecky R, Andermann F, Guerrini R. Congenital bilateral perisylvian syndrome: study of 31 patients. The CBPS Multicenter Collaborative Study. *Lancet* 1993; 341(4): 608-612.
4. Harding, BCA. Malformations. In: Graham, DILP, editor. *Greenfield's Neuropathology*. 6<sup>th</sup> Ed. London: Arnold; 1997. p. 387-533.
5. Barkovich AJ, Hevner R, Guerrini R. Syndromes of bilateral symmetrical polymicrogyria. *AJNR Am J Neuroradiol* 1999;19(20): 1814-21.
6. Barkovich AJ, Lindan CE. Congenital cytomegalovirus infection of the brain: imaging analysis and embryologic considerations. *AJNR Am J Neuroradiol* 1994;15(4):703-15.
7. Tamaoki Y, Kishi K, Yamaguchi S. A variant case of congenital bilateral perisylvian syndrome with asymmetric findings on neuroimaging and septum pellucidum defect. *Brain Dev* 2001;23(1):131-4.